

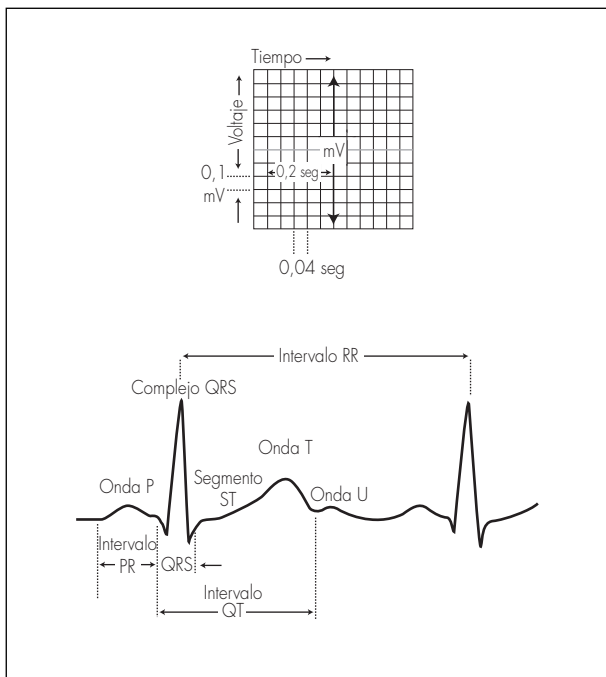
Guía rápida para la lectura sistemática del ECG pediátrico



4ª Edición

F. Javier Pérez-Lescure Picarzo

Cardiología Infantil, Hospital Universitario Fundación Alcorcón, Madrid



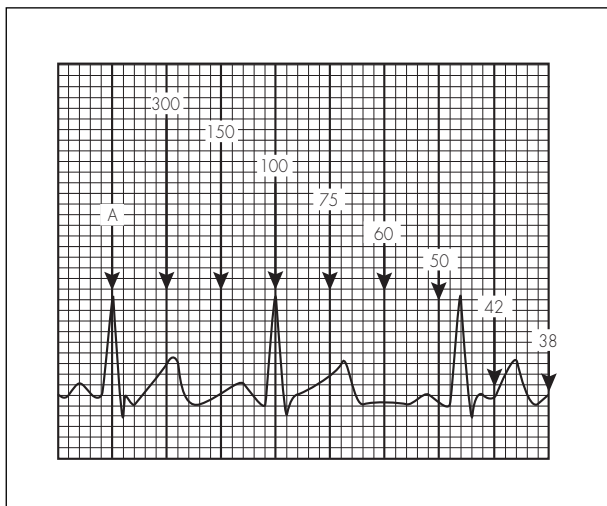
- Ajustes básicos: Velocidad del papel 25 mm/seg.; Voltaje 10 mm = 1 mV.
- La amplitud de las ondas (altura o profundidad) se mide en milímetros.
- La duración de las ondas y los intervalos se calcula en tiempo (segundos), para ello se mide en milímetros y se multiplica por 0,04.

Lectura sistemática

1. Frecuencia.
2. Ritmo y eje de la onda P.
3. Eje del complejo QRS y de la onda T.
4. Onda P.
5. Complejo QRS.
6. Onda T y segmento ST.
7. Intervalos PR y QT.

1. Frecuencia cardiaca

Buscar una onda R que coincida con una línea vertical gruesa (A) del papel; localizar el latido siguiente; según donde se sitúe la onda R de éste podemos estimar la FC (100 lpm en el ejemplo).



Valores normales Frecuencia cardiaca (lpm)

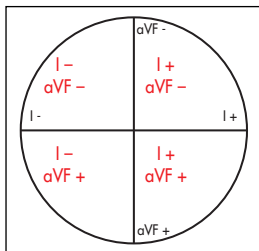
Edad	Rango (media)
Neonato	95 - 150 (123)
1-2 meses	121 - 179 (149)
3-5 meses	106 - 186 (141)
6-11 meses	109 - 169 (134)
1-2 años	89 - 151 (119)
3-4 años	73 - 137 (108)
5-7 años	65 - 133 (100)
8-11 años	62 - 130 (91)
12-15 años	60 - 119 (85)

2. Ritmo y eje de la onda P

En ritmo sinusal, la onda P es positiva en I y aVF y hay una onda P delante de cada complejo QRS con intervalo PR constante

Si el eje de la onda P $\neq 0-90^\circ$ y hay una onda P delante de cada complejo QRS con intervalo PR constante: ritmo originado en las aurículas:

- Eje de la onda P: localizar cuadrante con derivaciones I y aVF



Eje onda P	Origen impulso auricular
Entre 0° y 90°	Porción superior AD (nodo sinusal) = normal
Entre 90° y 180°	Porción superior AI
Entre 180° y 270°	Porción inferior AI
Entre 270° y 360°	Porción inferior AD

- Si no hay onda P delante de QRS: ritmo nodal
- Si ondas P presentes pero no se relacionan con QRS: bloqueo AV de 3° grado o disociación AV.

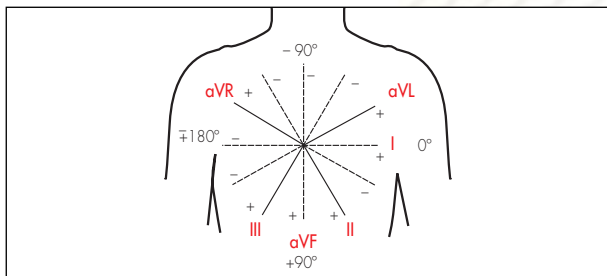
3. Eje del complejo QRS y de la onda T

Eje QRS

1. Localizar un cuadrante utilizando las derivaciones I y aVF.
2. Encontrar una derivación con complejos QRS isodifásicos (altura onda R \simeq profundidad onda S). El eje QRS será perpendicular a esta derivación dentro del cuadrante seleccionado.

Eje QRS valores normales

Edad	Media (rango)
1 semana - 1 mes	+110° (de +30 hasta +180)
1 - 3 meses	+70° (de +10 hasta +125)
3 meses - 3 años	+60° (de +10 hasta +110)
> 3 años	+60° (de +20 hasta +120)



Eje de la onda T

- Normal: entre 0 y 90°

4. Onda P

- *Hipertrofia auricular derecha*: Ondas P altas (≥ 3 mm) en cualquier derivación.
- *Hipertrofia auricular izquierda*: Ondas P anchas:
 - < 1 año: > 0,08 seg.
 - 1-3 años: > 0,09 seg.
 - > 3 años: > 0,10 seg.

5. Complejo QRS

Morfología del complejo QRS

Duración QRS (LSN) según edad

Edad (años)	RN -3 a	3-8 a	8-12 a	12-16 a	Adulto
Duración (seg)	0,07	0,08	0,09	0,10	0,10

Complejo QRS prolongado:

- Aparece en: bloqueos de rama, síndrome de preexcitación, bloqueo intraventricular, arritmias ventriculares.

Bloqueo incompleto de rama derecha:

- Patrón RSR' en V1, con duración normal del complejo QRS.
- La imagen RSR' en V1 es normal siempre que:
 - La duración del QRS no esté aumentada.
 - R' < 15 mm en menores de 1 año de edad y < 10 mm en mayores de 1 año.

Bloqueo completo de rama derecha:

- Desviación del eje QRS a la derecha.
- Patrón RSR' en V1, con duración del complejo QRS > LSN.
- S ancha y empastada en I, V5 y V6.
- R' empastada terminal en aVR y V2.

Hemibloqueo anterior izquierdo:

- Desviación izquierda del eje QRS (-30° a -90°) con duración normal.
- Complejo rS en II, III y aVF.
- Complejo qR en I y aVL.

Hemibloqueo posterior izquierdo:

- Desviación derecha del eje QRS (de $+120^\circ$ a $+180^\circ$)
- Complejo rS en I y aVL.
- Complejo qR en II, III y aVF.

Bloqueo completo de rama izquierda:

- Desviación del eje QRS a la izquierda para la edad del paciente.
- Duración del QRS > LSN para la edad.
- Ondas R empastadas y anchas con ausencia de Q en I, aVL, V5 y V6.
- Ondas S anchas en V1 y V2.

Amplitud del complejo QRS

Voltajes ondas R y S según derivación y edad. Media y (p98)

Edad	Amplitud en V1 (mm)		Amplitud en V6 (mm)	
	R	S	R	S
< 1 d	13,8 (26,1)	8,5 (22,7)	4,2 (11,1)	3,2 (9,6)
1 - 2 d	14,1 (26,9)	9,1 (20,7)	4,5 (12,2)	3,0 (9,4)
3 - 6 d	12,9 (24,2)	6,6 (16,8)	5,2 (12,1)	3,5 (9,8)
1 - 3 s	10,6 (20,8)	4,2 (10,8)	7,6 (16,4)	3,4 (9,8)
1 - 2 m	9,5 (18,4)	5,0 (12,4)	11,6 (21,4)	2,7 (6,4)
3 - 5 m	9,8 (19,8)	5,7 (17,1)	13,1 (22,4)	2,9 (9,9)
6 - 11 m	9,4 (20,3)	6,4 (18,1)	12,6 (22,7)	2,1 (7,2)
1 - 2 a	8,9 (17,7)	8,4 (21,0)	13,1 (22,6)	1,9 (6,6)
3 - 4 a	8,1 (18,2)	10,2 (21,4)	14,8 (24,2)	1,5 (5,2)
5 - 7 a	6,7 (13,9)	12,0 (23,8)	16,3 (26,5)	1,2 (4,0)
8 - 11 a	5,4 (12,1)	11,9 (25,4)	16,3 (25,4)	1,0 (3,9)
12 - 15 a	4,1 (9,9)	10,8 (21,2)	14,3 (23,0)	0,8 (3,7)

Complejos QRS con aumento de la amplitud:

- Hipertrofia ventricular, alteraciones de la conducción intraventricular (bloques de rama, síndromes de preexcitación).

Complejos QRS con disminución de la amplitud:

- Pericarditis, miocarditis, hipotiroidismo.

Hipertrofia ventricular derecha:

Uno o más de:

- R en V1 > p98.
- S en V6 > p98.
- T positiva en V1 después del 4º día de vida y antes de los 10 años.
- Complejo qR en V1.
- Complejo RSR' en V1 con R' > 15 mm en menores de 1 año; ó > 10 mm en mayores de 1 año.
- Aumento de la relación R/S en V1.
- Desviación del eje a la derecha.

Hipertrofia ventricular izquierda:

Uno o más de:

- R en V6 > p98.
- Onda Q > 4 mm en V5 o V6.
- R en V1 por debajo del percentil 5.
- S en V1 > p98.
- Desviación del eje a la izquierda.

Onda Q

- Puede estar presente en I, II, III, aVL y AVF y casi siempre también en V5 y V6. Se consideran anormales cuando son de duración superior a 0,03 seg, o amplitud por encima del LSN. La amplitud varía con la edad y la derivación. Se considera amplitud normal: < 2 mm en aVL, < 3 mm en I y < 4 mm en II y aVF. En III y V6 varía ampliamente según la edad.
- Ondas Q patológicas: presente en V1 (hipertrofia ventricular derecha), profundas en V6 (hipertrofia ventricular izquierda), ausente en V6 (bloqueo de rama izquierda), anormalmente profundas (hipertrofia ventricular o sobrecarga de volumen), anormalmente profundas y anchas (infarto de miocardio o fibrosis).

Amplitud de la onda Q. Valores p98 (mm) según la edad en III y V6

	< 1 día	1-2 d	3-6 d	1-3 s	1-2 m	3-5 m
III	4,5	6,5	5,5	6	7,5	6,5
V6	2	2,5	3	3	3	3

	6-11 m	1-2 a	3-4 a	5-7 a	8-11 a	12-15 a
III	8,5	6	5	4	3	3
V6	3	3	3,5	4,5	3	3

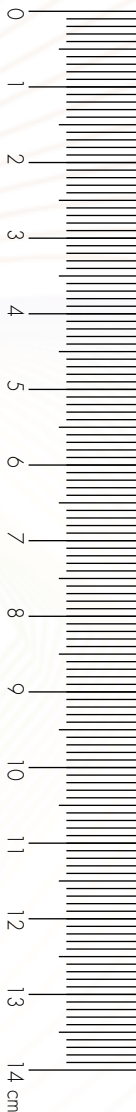Progresión RS

- En los adultos y en los niños mayores de tres años:
 - R pequeña y S dominante en V1.
 - R y S similares en V2 y V3.
 - R dominantes en V4-V6.
- Neonatos:
 - R dominante en V1 y V2.
 - S dominante en V5 y V6.
- Progresión anormal sugiere: hipertrofia ventricular, alteraciones de la conducción ventricular o infarto de miocardio.

6. Onda T y segmento ST

Onda T

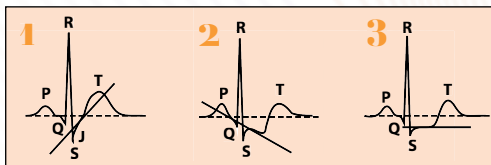
- Positiva en V1 durante los primeros días de vida.
- Negativa de V1-V3 desde los 7 días hasta los 10 años de edad ("patrón infantil"), ocasionalmente persiste durante adolescencia ("persistencia patrón infantil").



- Siempre positivas en V5-V6 a partir de las 48 horas de vida; si invertidas sugiere: hipertrofia ventricular izquierda grave, miocarditis, pericarditis o isquemia miocárdica.
- **Ondas T altas y picudas:** hiperpotasemia, sobrecarga de volumen ventrículo izquierdo, repolarización precoz.
- **Ondas T aplanadas:** hipotiroidismo, hipopotasemia, digital, pericarditis, miocarditis, isquemia miocárdica.

Segmento ST

- El segmento ST no debe estar elevado más de 1 mm, ni descendido más de 0,5 mm en ninguna derivación, en los niños.
- "Repolarización precoz" (variante normal en adolescentes sanos): elevación del segmento ST < 4 mm en las derivaciones laterales (V4-V6) e inferiores (I, III y AVF) acompañado de ondas T altas.
- Desviaciones segmento ST:
 1. Con inclinación del segmento ST "hacia arriba" (habitualmente normal)
 2. Con inclinación del segmento ST "hacia abajo" (habitualmente anormal)
 3. Con desviación horizontal del segmento ST (habitualmente anormal)

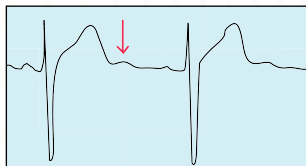


Tomado de: Park MK. *How to read pediatric ECGs*. 4ª ed. Filadelfia, Mosby, 2006

- Desviaciones anormales del segmento ST, sospechar: pericarditis, isquemia miocárdica, hipertrofia ventricular izquierda o derecha graves, efecto digitalico, miocarditis o alteraciones hidroelectrolíticas.

Onda U

- Deflexión positiva justo después de la onda T, puede ser un hallazgo normal con frecuencia cardiaca baja o aparecer en hipopotasemia.



7. Intervalos PR y QT

Intervalo PR

- PR corto sugiere: preexcitación (síndrome Wolf-Parkinson-White), enfermedades por depósito de glucógeno.
- PR largo: bloqueo AV de primer grado (intervalo PR > LSN), sugiere: miocarditis, alteraciones electrolíticas, hiperpotasemia, intoxicación digital, ingesta de fármacos o personas normales con aumento del tono vagal.
- PR variable: marcapasos auricular migratorio, bloqueo AV de 2° grado Mobitz 1.

Intervalo PR; límites inferior y superior normalidad (seg.)

Límite inferior	Edad	Límite superior
0,08	< 1 día	0,16
	1 día a 3 semanas	0,14
	1 a 2 meses	0,13
	3 a 5 meses	0,15
	6 a 11 meses	0,16
	12 a 35 meses	0,15
0,10	3 a 7 años	0,16
	8 a 11 años	0,17
	12 a 15 años	0,18
0,12	Adulto	0,20

Intervalo QT

- El intervalo QT se mide desde el inicio del complejo QRS hasta el final de la onda T, en derivaciones donde haya onda Q (habitualmente II o V5). El intervalo QT debe corregirse en función de la frecuencia instantánea, mediante la fórmula:

Intervalo QTc = Intervalo QT (en seg.) / $\sqrt{\text{Intervalo RR previo (en seg.)}}$
(QTc: QT corregido. QT: QT medido).

Valor normal intervalo QTc: 0,35-0,45 seg.

En caso de arritmia sinusal, se deben hacer varias mediciones y calcular el QTc "medio". La onda U claramente separada de la onda T debe excluirse de la medición del intervalo QT. Si no se ve bien el final de la onda T se puede utilizar el método de la tangente donde se considera que la onda T acaba en la intersección de la tangente de la porción más inclinada de la rama descendente de la onda T y la línea de base.

- Intervalo QT prolongado: hipocalcemia, miocarditis, enfermedades miocárdicas difusas, traumatismo craneal y síndrome de QT largo, fármacos (eritromicina, antihistamínicos).
- Intervalo QT corto: hipercalcemia, efecto digitálico, síndrome QT corto.

Hallazgos electrocardiográficos característicos

Alteraciones de la conducción

Síndrome de Wolf-Parkinson-White: QRS ancho (>LSN), PR corto (<LSN), presencia de onda delta.

Síndrome de Long-Ganong-Levine/Conducción AV acelerada: PR corto, QRS normal, TSV

Preexcitación tipo Mahaim: PR normal, onda delta, TSV

Exposición fetal a lupus materno: BAV

Arritmias familiares

SQTL: (Romano-Ward, autosómico dominante). ↑ QTc. 10 subtipos. **Tipo 1:** (30%) onda T de base ancha, con una duración muy prolongada. **Tipo 2:** (30%) onda T de baja amplitud, con muescas. **Tipo 3** (10%): onda T acuminada, de aparición tardía.

SQTL: (Jervell-Lange-Nielsen, autosómico recesivo, sordera). ↑↑ QTc 2 subtipos.

SQTC: QTc ≤ 0,330 seg.

Síndrome de Brugada: Patrón ECG en precordiales derechas (V1-V3): Tipo I (diagnóstico): elevación del segmento ST "en ensenada" ≥ 2 mm, seguida de onda T descendente negativa. Tipo II (sugestivo, no diagnóstico) elevación del segmento ST en "silla de montar" > 2 mm con T positiva o bifásica. Tipo III (sugestivo, no diagnóstico) elevación del segmento ST en "silla de montar" o "ensenada" < 1 mm.

Miocardiopatías

Miocardiopatía hipertrófica: HVI, ↑ voltaje QRS, ± ondas Q profundas II, III, aVF, V5, V6, CAI

Displasia arritmogénica ventrículo derecho: ondas T invertidas en derivaciones precordiales derechas en V1-V3 o más allá (variante normal en <12 años de edad y en 2% adultos sanos), onda épsilon (pequeña onda en segmento ST tras QRS en V1-V3, alteración de la conducción en VD, TV con morfología de BRI

Cardiopatía estructural

Canal AV: Desviación izquierda eje QRS (entre -40° y -100° aprox.)

Atresia tricúspide: Desviación izquierda eje QRS (entre -40° y -100° aprox.), CBA, ↓ voltajes VD, HVI

Situs inversus: Eje onda P +120°

Origen ACI en AP: Q profundas y anchas con T invertidas en I, aVL y V4-V6 (infarto anterolateral)

Enfermedades sistémicas

Miocarditis: ↓ voltajes QRS, T aplanadas, ondas Q patológicas, alteraciones conducción AV (desde ↑ PR a disociación AV), TSV, TV

Pericarditis: ↓ voltajes QRS, 1° elevación ST, 2° normalización ST, 3° inversión T

Infarto miocárdio: 1° Elevación ST, ondas Q profundas y anchas (horas); 2° elevación ST, ondas Q profundas y anchas, T bifásica (días); 3° ondas Q profundas y anchas, onda T invertida (semanas); 4° ondas Q profundas y anchas, normalización onda T (años)

Enfermedad de Pompe: PR corto, ↑↑ voltajes ventrículos, ± ondas Q profundas

Distrofia muscular Duchenne: HVD, ondas Q profundas (I, aVL), TSV, TV

Enfermedad de Lyme: BAV

Enfermedad de Chagas: BAV

Alteraciones iones

Hipopotasemia: T aplanadas, onda U prominente, ± prolongación QTc

Hiperpotasemia: T altas, prolongación QRS, TV

Hipocalcemia: Prolongación segmento ST y QTc

Hipercalcemia: Acortamiento segmento ST y QTc

Hallazgos sugestivos de síncope de origen cardiogénico

- Bloqueo auriculoventricular
- Complejos QRS preexcitados
- Patrón de síndrome de Brugada
- Ondas Q compatibles con infarto de miocardio
- Bradicardia sinusal inadecuada
- Intervalo QT largo o corto
- Patrón displasia arritmogénica ventrículo derecho
- Hipertrofia ventricular

Hallazgos sugestivos de dolor torácico de origen cardiogénico

- Patrón pericarditis
- Hipertrofia ventricular izquierda o derecha
- Ondas Q en la enfermedad de Kawasaki
- Onda Q patológica con elevación del ST e inversión de la onda T por afectación coronaria
- Arritmias: constatación de taquicardia en el momento del ECG

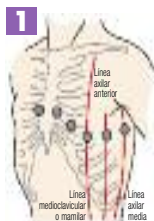
Abreviaturas

lpm: latidos por minuto. d: días. m: meses. a: años. s: semanas. mm: milímetros. seg: segundos. LSN: límite superior de la normalidad. ACI: arteria coronaria izquierda. AP: arteria pulmonar. AV: auriculoventricular. BAV: bloqueo auriculoventricular. BRI: Bloqueo de rama izquierda. CAI: crecimiento aurícula izquierda. CBA: crecimiento biauricular. DAVD: displasia arritmogénica ventrículo derecho. HVI: hipertrofia ventricular izquierda. HVD: hipertrofia ventricular derecha. SQTL: Síndrome QT largo. SQTC: Síndrome QT corto. TSV: taquicardia supraventricular. TV: taquicardia ventricular. VD: ventrículo derecho. VI: ventrículo izquierdo.

Colocación de los electrodos

1. Plano horizontal; derivaciones precordiales (V1-V6)

- V1: 4.º espacio intercostal derecho junto al esternón.
- V2: 4.º espacio intercostal izquierdo junto al esternón.
- V3: entre V2 y V4.
- V4: 5.º espacio intercostal izquierdo en línea medio-clavicular.
- V5: 5.º espacio intercostal izquierdo en línea axilar anterior.
- V6: 5.º espacio intercostal izquierdo en línea axilar media.



2. Plano frontal; derivaciones de los miembros

(I-II, aVR, aVL, aVF)

- Se colocarán proximales a muñecas y tobillos.
- Regla nemotécnica: RANA (siguiendo la secuencia brazo derecho-brazo izquierdo-pierna derecha-pierna izquierda, dispondremos los electrodos de color Rojo-Amarillo-Negro-Verde).
- Así, dejamos situado el electrodo rojo (aVR; *right*, derecha) en la muñeca derecha; el electrodo amarillo (aVL; *left*, izquierda) en la muñeca izquierda, el electrodo negro (toma de tierra) en el tobillo derecho y el electrodo verde (aVF; *foot*, pie) en el tobillo izquierdo.

